



סכנת איבר

אם הרופא אומר שאם לא ירפאו האבר יכול לבוא לפקוח נפש הרי הוא כשאר חולי שיש בו סכנה

ובזמנינו שכמעט אין לך סכנת אבר שלא כרוכה גם בסכנת כל הגוף ע"י הרעלה וכדומה נקרא זה סכנת כל הגוף ומחללין את השבת על חולה כזה גם ע"י ישראל ואפ"י באיסורי תורה.

[וְהִנֵּה כִּהְיוּם אֹמְרִים הַרֹפְאִים שְׁכַמְעַט אֵין לְךָ סִכַּנְת אֶבֶר שְׁלֹא כְרוּךְ בַּזֶּה גַם סִכַּנְת כֹּל הַגּוּף, עַיִי הַרְעֵלָה וְכַדוּמָה, וְכַנְרָאָה שֶׁנִּשְׁתַּנּוּ בַּזֶּה הַטְּבַעִים (שׁו"ת צ"א ח"ח סט"ו פ"ק)]

סכנת איבר





סכנת איבר

לכן למעשה יסתסי אדם צריך לחלל שבת בכל סכנת איבר, אא"כ רופא אומר שאין בזה סכנת חיים, אלא רק מפגע לאיבר פרטי.

לא רק פגיעה גמורה, אלא גם חלישות של האיבר – מתירה מלאכה דרבנן, שינוי, נכרי.



סכנת איבר





סכנת איבר – דוגמאות שדנו הפוסקים

**כאב
שיניים**

**דוגמאות
לסכנת איבר**

1. 'אם יש נפיחות בפנים, או הרבה מוגלה סביב השן בחניכים יראה דמותר לחלל שבת מלבד אם הרופא אומר דרך ודאי שאין צרידי' [שו"ת שבט הלוי חלק ח סימן ע].

2. 'כאב לו ע"י שיש חור ואין כאן דלקת ולא נתקלקל העצב, וגם אין נפיחות סביב השן, והרפואה רק לסתום החור בזה דינו דאין מחללין שבת – ואף לא תרופה א"כ נחלש כל גופו'.

סכנת איבר - שיניים





סכנת איבר – דוגמאות שדנו הפוסקים

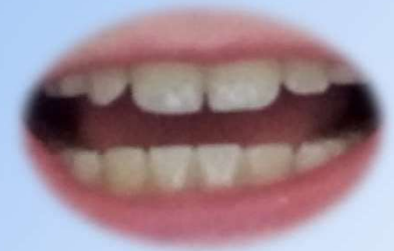כאב
שיניים

דוגמאות
לסכנת איבר

3. שן מדולדלת ותלוי בחוט השערה, במקום צער – מותר להוציאה בידו.

4. נפלה השן אין זה סכנת איבר.

סכנת איבר - שיניים





סכנת איבר – דוגמאות שדנו הפוסקים

רחם

דוגמאות
לסכנת איבר

”ויש מקום לומר שסכנת אבר אין זו רק באבר אדם מרמי”ח איברים שבו אלא כל חלק מסוים של גוף האדם אשר אם לא יטפלו בו כעת יש חשש שתצא מפעולתו גם זה נקרא בשם סכנת אבר כגון רחם האשה אשר מתפקידה ללדת ילדים אם לא יטפלו בו כראוי ע”י לקיחת תרופות קיים חשש שלא תוכל להיכנס להריון גם זה נקרא בשם סכנת אבר”

סכנת איבר - רחם





סכנת איבר – דוגמאות שדנו הפוסקים

פריקת
כתף

דוגמאות
לסכנת איבר

סכנת איבר –
פריקת כתף

פריקת כתף – אדה"ז בשוי"ע - אין להחזירה דזה דומה לבונה,
אך באם יש חשש לסכנת איבר מותר להחזירה





סכנת איבר – דוגמאות שדנו הפוסקים

שבר

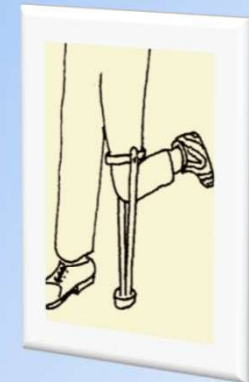
דוגמאות
לסכנת איבר

1. מותר לעשות קיבוע,

2. עשיית גבס הנה מלאכה מה"ת – ולכן באם רופאה אומר שאין פיקו"נ, אין לעשות אא"כ זה ע"י נכרי,

3. צילום רנטגן – אם נדרש לאיבחון חשש פיקו"נ מותר אף ע"י ישראל, אם נועד רק להציל את האיבר רק ע"י נכרי
[ראה שו"ת מנחת יצחק חלק ג סימן כ
– בירור האם רנטגן דאורייתא או דרבנן].

סכנת איבר – שבר





סכנת איבר – דוגמאות שדנו הפוסקים

מכות

דוגמאות
לסכנת איבר

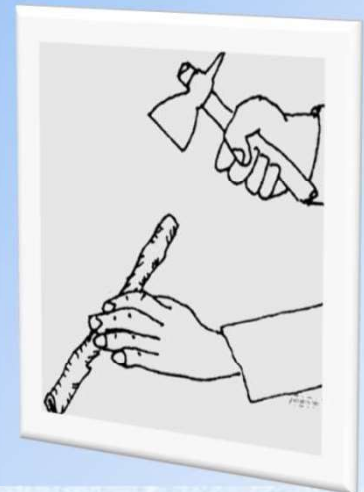
מכה מחמת ברזל

– אפ"י כשהפצע חיצוני יש לחלל שבת כדי לקבל זריקת טטנוס.

מכה באברים הפנימיים

– הרי זה סכנת נפשות, ומותר לחלל שבת. לכן הסובל מכאבים בחלל הבטן, שעשויים להיות מחלה מסוכנת או מכה באברים פנימיים עליו לנסוע לבית רפואה להבדק.

סכנת איבר – מכות





סכנת איבר – דוגמאות שדנו הפוסקים

כוויות

דוגמאות
לסכנת איבר


1. כווייה קלה – כמיחוש או עכ"פ צער וניתן לטפל ע"י נכרי

2. כווייה קלה שמייסרת את כל הגוף - דינו כחולה בכל גופו,

3. כווייה שעלולה לפגוע בתפקוד האיבר -

4. כווייה שיש בה סכנה -

סכנת איבר – כוויות





סכנת איבר – דוגמאות שדנו הפוסקים

כוויות

דוגמאות
לסכנת איבר

1. כווייה קלה – כמיחוש או עכ"פ צער וניתן לטפל ע"י נכרי

2. כווייה קלה שמייסרת את כל הגוף - דינו כחולה בכל גופו,

3. כווייה שעלולה לפגוע בתפקוד האיבר -

4. כווייה שיש בה סכנה -

סכנת איבר – כוויות

